(42)

Aus der Universitäts-Hautklinik Erlangen
Vorstand: Professor Dr. L. Hauck

Porphyrinurie bei Hautkrankheiten

Inaugural-Dissertation

zur Erlangung der zahnärztlichen Doktorwürde
der Hohen Medizinischen Fakultät
der Friedrich-Alexanders-Universität zu Erlangen

vorgelegt von

Helmut Wendelstein
approb. Zahnarzt aus Wilhelmshaven

Tag der mündlichen Prüfung: 10. Oktober 1935

Buchdruckerei Max Döres, Erlangen, Rückertstraße 1
1935

Referent: Univ. Prof. Dr. med. Dietel

Dekan: Univ. Prof. Dr. med. Jamin

Meinem lieben Vater
in Dankbarkeit gewidmet

Digitized by the Internet Archive
in 2026

https://archive.org/details/IA40153708_0048

Ueber Porphyrine ist in jüngerer Zeit sehr viel gearbeitet worden. Wir wissen heute genau ihre chemische Konstitution. Die Porphyrine enthalten nach Abzug der Seitenketten als Grundgerüst das Porphin. Letzteres besteht aus vier Pyrrholkernen, die untereinander in α-Stellung viermal mit je einer Methin-Gruppe (— CH =) verbunden sind. Die verschiedenen Porphyrine, wie Hämatoporphyrin, Protoporphyrin, Koproporphyrin und Uroporphyrin unterscheiden sich voneinander durch die Art und Lagerung der Seitenketten. Im menschlichen Harn findet man regelmäßig nur geringe und schwankende Spuren von Porphyrin. Dieses hielt man früher allgemein für das Hämatoporphyrin, ein Abbauprodukt des Blutfarbstoffes, weil das mit dem Harn ausgeschiedene Porphyrin mit dem Nencki'schen Hämatoporphyrin identisch sei. 1915 gelang es jedoch Fischer, die Porphyrine im Harne zu identifizieren und damit zwei neue Porphyrine zu isolieren, nämlich das harnähnliche Uroporphyrin mit der Zusammensetzung $C_{40}H_{36}N_4O_{16}$ und das Koproporphyrin mit der Zusammensetzung $C_{36}H_{36}N_4O_8$. Fischer stellte fest, daß beide im menschlichen Urin vorkommen; da das Koproporphyrin im normalen Stuhl, Serum und Urin und zwar auch bei Vegetarianern vorkommt, kam Fischer zu dem Schlusse, daß dasselbe ein normales Stoffwechselprodukt sei. Das Uroporphyrin wird dann erst sekundär aus dem Koproporphyrin gebildet durch Carboxylierung zum Zwecke einer besseren Ausscheidungsmöglichkeit durch die Niere. Der normale Höchstwert des Harnes an Porphyrin beträgt bei eiweißfreier Kost nicht mehr als ca. 0,004 bis 0,005 mg = 40 — 50 γ, bei stark porphyrinbildender Nahrung nicht mehr als ca. 0,007 bis 0,008 mg = 70 — 80 γ. Zu einer stärkeren Ausscheidung der Porphyrine im Harn kommt es nur in pathologischen Fällen und zwar bei der sogenannten Porphyrinurie. Es herrscht dabei das Koproporphyrin vor bei den kurz dauernden, toxisch bedingten Porphyrinurien, während das Uroporphyrin vor allem bei den angeborenen und chronischen Formen vorkommt. Fischer selbst fand eine stark vermehrte Porphyrinausscheidung bei Urobilinurie und bei perniciöser Anämie; bei letzterer konnte er außerdem Porphyrin im Knochenmark feststellen. Die Porphyrinurie ist besonders von Günther des näheren studiert worden. Günther stellte eine Systematik der Porphyrie-Erkrankungen auf und beschrieb unter anderen zwei Krankheitsbilder, wo bei vermehrter Porphyrinausscheidung Lichtsensibilisierungserscheinungen auftraten, die

Porphyria chronica und congenita. Bei der Porphyria congenita beginnen die Symptome in frühester Jugend. Allmählich entwickeln sich dann beträchtliche Hautveränderungen an den dem Licht ausgesetzten Körperteilen. Königstein und Heß fanden bei einem Falle von Leber- und Milz-Lues Porphyrin im Harn und zugleich nekrotische Stellen im Gesicht und an einem Finger, wobei sie annahmen, daß dieselben durch Sensibilisierung durch Lichtstrahlen entstanden seien. Fränkel konnte seinen Porphyrinurie-Fall sezieren und interessanterweise feststellen, daß das knöcherne Skelett mahagonibraun gefärbt war. Dadurch, daß er bei Meerschweinchen, Kaninchen und Hunden den Versuch machte, aus Urin gewonnenes Porphyrin zu injizieren, wies er nach, daß das Porphyrin nur im Wachstums-Knochen abgelagert wird, während der fertige Knochen vollständig farblos bleibt. Hausmann unterscheidet drei Formen der Schädigung bei Porphyrinurie: die akute Form mit heftigen Reizerscheinungen, mit Tod nach ein bis zwei Stunden, die subakute und chronische Form mit geringeren Reizerscheinungen, langsamer Rötung, Oedemen und Enthaarung, Nekrose und Tod nach ein bis zwei Tagen oder garnicht. Neben dem Uro- und Koproporphyrin muß noch das dritte natürliche Porphyrin, das Kämmerersche Porphyrin erwähnt werden. Kämmerer ging von einem ganz anderen Gebiet aus. Bei seinen Forschungen nach der Wirkung der Darmbakterien hatte er festgestellt, daß ein besonderer bakterieller Synergismus imstande war, Bilirubin in Urobilin zu reduzieren. Ausgehend von dem Gedanken einer besonderen chemischen Leistungsfähigkeit solcher Bakteriengemische versuchte er daraufhin auf diese Weise den Abbau des Blutfarbstoffes zu Porphyrin durchzuführen. Er versetzte Blutbouillon von alkalischer Reaktion mit etwas Stuhlaufschwemmung, zog nach fünf- bis sechstägiger Bebrütung das Gemisch mit Essigsäure-Aether aus und konnte im salzsauren Extrakt in vielen Fällen das Porphyrinspektrum feststellen. Auf diese Weise war zum ersten Mal auf rein biologischem Wege ein Porphyrin aus Blutfarbstoff dargestellt. Kämmerer kommt auf Grund zahlreicher Untersuchungen zu der Anschauung, daß ausgesprochen starkes Porphyrinbildungsvermögen einer frischen Stuhlaufschwemmung nicht etwa eine gleichgültige Variante der Mischflora des Darmes anzeigt, sondern auf eine abnorme, durchschnittlich nicht vorhandene, vielleicht als pathologisch zu bezeichnende Zusammensetzung des bakteriellen Darmsynergismus hinweist. Fischer stellte das Kämmerer-Porphyrin einwandfrei als Hämin fest, das des Eisens beraubt ist, sodaß Porphyrin entsteht. Aus Möven- und Kiebitzeierschalen konnte Fischer ein Porphyrin isolieren, das er Ooporphyrin nannte und das mit Kämmerer's Porphyrin identisch ist. Das Ooporphyrin ist auch aus dem Blutfarbstoff durch Autolyse herstellbar. Fischer hält das Kämmerer-Porphyrin als ein Zwischenprodukt auf dem Wege vom Blut- zum Gallenfarbstoff. Im Urin und Serum

konnte das Kämmerer-Porphyrin bisher noch nicht aufgefunden werden. Da es außerdem, wohl bei den Paramaecien, jedoch beim Menschen ohne jegliche Sensibilisierungserscheinungen auftritt, spielt es für die Porphyrinurie gar keine Rolle. Nachdem fernerhin das Kämmerer-Porphyrin exogen durch Darmfäulnis bei vorhandenem Blut und z. B. auch nach Fleischgenuß entstehen kann, kommen wir zu dem Resultat, daß die exogene Porphyrinbildung vollkommen bedeutungslos ist. Deswegen ist es noch lange nicht ausgeschlossen, daß das Kämmerer-Porphyrin nicht doch auch innerhalb des Organes wirksam sein kann. Von den drei im menschlichen Organismus vorkommenden Porphyrinen, über die wir also heute einwandfrei orientiert sind, kommen, wie erwähnt, nur zwei für die Porphyrinurie in Betracht, das Kopro- und das Uroporphyrin. Nun fragen wir uns weiter: wann kommt es denn eigentlich zur Porphyrinurie? Nachgewiesenermaßen kommt es zur Porphyrinurie nach folgenden Krankheitsbildern: Tretonal-, Veronal-Vergiftungen, nach Schädigung durch Röntgen- und ultraviolettes Licht, beim Typhus und bei der Bleivergiftung, bei Leberstörungen, Blutungen mit Resorption der Blutabbaustoffe, bei abnormen, großem Blutgewebszerfall im Körper, z. B. Gangrän, Thrombosen, Infarkten nach Lungenembolien, bei Herzkranken, bei perniciöser Anämie und beim hämolytischen Ikterus, im Fieberharn sowie bei manchen akuten Krankheitszuständen, welche durch Erbrechen, Leibschmerzen und Verstopfung charakterisiert sind. Die Porphyrine werden in den verschiedenen Organen abgelagert und dann im Harn ausgeschieden. Die Harnporphyrine sind durch eine tiefrote Fluoreszenz gekennzeichnet. Allerdings wird ein derartiger burgundroter und porphyrinhaltiger Harn dauernd nur in ganz seltenen Fällen ausgeschieden. Dabei zeigen die mit dieser Porphyrinuria chronica oder congenita behafteten Kranken nach den erwähnten Forschungen die Eigentümlichkeit, daß sie an den dem Licht ausgesetzten Teilen der Haut Blasenausschläge und schließlich umfangreiche Vernarbungen bekommen, auch die Augen können bis zu völliger Blindheit verändert werden. Neben diesen „Porphyrie"-Erkrankungen unterliegt es wohl keinem Zweifel, daß gerade innerhalb der geringen Porphyrinquantitäten noch ganz erhebliche Unterschiede bestehen können. Den, wenn auch relativ kleinen Schwankungen des Porphyrin-Gehaltes muß heute klinisch großes Interesse zukommen. Daß eine pathologische Vermehrung des Porphyrins die Haut äußerst lichtempfindlich macht, ist bereits, wie wir gesehen haben, allgemein bekannt. Darüber jedoch, daß mit der Porphyrinurie viele ausgeprägte Hautkrankheiten im engsten, direkten Zusammenhang stehen, sowie über nähere Beobachtungen des Porphyringehaltes im Harn bei den Hautkrankheiten lesen wir noch nichts in der Literatur. Wohl weisen Schreuß und Carrié dunkel auf einen Zusammenhang zwischen Dermatologie und Porphyrinurie hin, indem sie sagen: „Gerade bei diesen geringgradigen Steige-

rungen des Porphyringehaltes liegt aber das große klinische Interesse, weil anzunehmen ist, daß insbesondere viele Lichterkrankungen der Haut mit keiner oder geringer, vielleicht nur temporärer Steigerung in der Porphyrinausscheidung einhergehen." Hedwig Langecker hat bereits einmal in Prag 70 Fälle auf Porphyrin-Gehalt untersucht, zum Teil bei gesunden Personen, zum Teil bei Patienten interner Kliniken. Dermatosen-Fällen schenkte sie, wie sie selber schreibt, weiter keine Beachtung, vor allem deswegen nicht, weil ihr derartige Fälle nicht zur Verfügung standen. Ebenso hat Schumm in Hamburg-Eppendorf eine sehr große Anzahl von Harnen bei verschiedenartigen Erkrankungen auf Gehalt an Porphyrin geprüft, wie Cholelithiasis, Ulcus ventriculi, Anaemia perniciosa, Icterus catarrhalis, Lebercirrhose, Malaria, Grippe, Pneumonie, Herzkrankheiten usw. Doch auch bei ihm finden wir noch keine Angaben über Beziehungen zwischen Hautkrankheiten und Porphyrinurie. Von klinischer Seite aus besteht wohl schon lange der Wunsch porphyrinarme Harne zu untersuchen. Doch konnte dieser Wunsch hauptsächlich deswegen noch nicht erfüllt werden, da man bis vor kurzem immer noch geeigneter, schneller und sicherer Methoden zum Nachweis porphyrinarmer Harne entbehrte. Denn beim Auftreten der Porphyrinurie in der Dermatologie handelt es sich ja meist nur um geringe Schwankungen und evtl. Vermehrung des Porphyringehaltes im Harn und der bekannte spektroskopische Nachweis erfordert schon stets größere Harnmengen und Porphyrinquantitäten.

So ist es bestimmt sehr lohnend einmal den Porphyringehalt bei Hautkrankheiten näher zu studieren und die Ergebnisse dabei festzuhalten. In der vorliegenden Arbeit wurde es nun unternommen an der Universitätsklinik für Hautkrankheiten zu Erlangen den Urin von hundert Hautkranken auf seinen Gehalt an Porphyrin genau zu prüfen uud den ganzen inneren Zusammenhang zwischen bestimmten Dermatosen und dem Porphyrin einer etwaigen Klärung zuzuführen. Es gelang bei verschiedenen Hautkrankheiten, wie z. B. bei bestimmten Ekzemformen, Dermatitisfällen, Psoriasis, Lupus erythematodes usw., eine Porphyrinurie, d. h. also leicht pathologisch vermehrtes Porphyrin im Harn eindeutig nachzuweisen. Die Porphyrinurie wurde nicht nur qualitativ und rein spezifisch, sondern, um den Anforderungen von Schreuß nnd Carrié, die von der Tatsache ausgehend, daß sich in jedem Harn etwas Porphyrin befindet, nur Angaben über quantitative Verhältnisse gelten lassen, gerecht zu werden, auch teilweise quantitativ festgestellt. Außerdem wurde die Porphyrinurie nicht nur in einer bestimmmten kurzen Zeit, sondern während der verschiedenen Jahreszeiten nachgewiesen und beobachtet mit recht interessanten Ergebnissen. Zu bemerken ist noch, daß der Harn von nahezu immer vollkommen fieberfreien Patienten genommen wurde, sodaß man keinesfalls die auftretende Porphyrinurie auf etwaiges Fieber zurückführen kann.

Ueberhaupt wurden zur genauen Betrachtung der einzelnen Fälle, die wir auf Porphyringehalt untersuchten, die Krankheitsbilder etwas näher beschrieben. Dabei wurde natürlich gerade auf die hier positiven Fälle genauer eingegangen, während die negativen kürzer abgetan wurden. Zum qualitativen Nachweis des Porphyrins gelangten zwei Methoden zur Anwendung, wobei die Ergebnisse ab und zu verglichen wurden und übereinstimmten. Einmal ist dies die spektroskopische Untersuchung. Hierbei versetzt man den Harn tropfenweise mit Eisessig, bis ein roter Niederschlag auftritt; diesen läßt man absetzen, filtriert ihn ab, zieht den Rückstand mit salzsäurehaltigem Alkohol aus und unterwirft diesen der spektroskopischen Untersuchung. Im allgemeinen jedoch wurde der qualitative Porphyrinnachweis im Harn nach der von Dr. med. Joachim Theodor Brugsch angegebenen Porphyrinschnellprobe durchgeführt. Es ist dies eine Methode, die es erlaubt eine zuverlässige, auch einigermaßen mengenmäßig orientierende Porphyrinprobe anzustellen, sodaß an sich der quantitative Nachweis nicht mehr unbedingt nötig erscheint. Die Methode, die auf das von Fischer ausgearbeitete Verfahren gegründet ist, sei hier kurz angegeben:

Ein großes Reagenzglas wird mit 10 ccm Harn versehen, dazu fügt man 2 ccm Eisessig und etwa 20 ccm Aether; der Harn selbst muß unbedingt möglichst frisch sein, zersetzte Harne sind unbrauchbar. Das Reagenzglas wird mit einem Stopfen gut verschlossen und einigemale tüchtig hin- und hergeschüttelt, um das Porphyrin in den Essigäther hinaufzutreiben. Man wartet dann solange ab, bis sich Harn und Aether-Eisessigschicht deutlich getrennt haben. Sollte sich ausnahmsweise infolge starker Emulsionsbildung die Aetherschicht vom Harn schlecht absetzen, füge man etwas Alkohol hinzu, um die Emulsion zu lösen, da diese leicht große Porphyrinmengen absorbieren kann. Als nächstes wird der Eisessigäther, der das Porphyrin und einige andere Harnfarbstoffe enthält, vorsichtig in ein anderes Reagenzglas dekantiert, wobei kein Harn mit übergehen soll. Da sich natürlich infolgedessen nicht die gesamte Aethermenge abgießen läßt, kann man bei quantitativ exakterem Arbeiten, besonders bei zu erwartenden niederen Porphyrinmengen, noch einige Kubikzentimeter Aether zum ausgeschüttelten Harn in das erste Reagenzglas hinzufügen und nach kurzem Ausschütteln wiederum allein den Aether zum Eisessigäther im zweiten Reagenzglas hinzugießen. Auch hierbei darf kein Harn mit übergehen. In das zweite Reagenzglas, das im Eisessigäther nunmehr das Porphyrin enthält, werden jetzt 5 ccm 5 % HCl eingefüllt und wiederum, nach Aufsetzen eines gut dichtenden Verschlusses, tüchtig durchgeschüttelt. Es setzt sich nun, wenn sehr viel Porphyrin vorhanden ist, unter dem Aether eine meist schwach rötlich- bis stark rot-gefärbte Salzsäureschicht ab. Diese Färbung läßt schon die Anwesenheit von viel Porphyrin vermuten, muß aber durch den Fluoreszenznachweis er-

härtet werden, da sehr leicht auch andere Farbstoffe in die Salzsäure übergehen, andererseits aber auch ohne stärkere Färbung ziemlich viel Porphyrin vorhanden sein kann. Die eigentliche Fluoreszenzuntersuchung muß in verdunkeltem Raume geschehen. Es wurde dazu eine Hanauer-Quarzlampe mit einem Woodschen Filter benutzt. Je nachdem ob bei einer Hauterkrankung eine stärkere oder schwächere Porphyrinurie vorlag, wurden mehr oder weniger intensiv rot-fluoreszierende, schmale oder breite Ringe beobachtet. Um aber vollkommen von dem Auftreten der Porphyrinurie bei den verschiedenen Dermatosen überzeugt zu sein und den letzten Zweifel zu nehmen, wurde bisweilen auch noch nach dem qualitativen Nachweis vor der Quarzlampe der quantitative durchgeführt und zwar durch die Lumineszenz-intensitätsmessung mit dem Stufenphotometer nach Fikentscher. Darnach werden die Fluorenszenzunterschiede mit dem Zeiß'schen Stufenphotometer meßbar erfaßt und damit die geringen, oft minimalen Porphyrinkonzentrationen. Dazu kommt dann noch ein Standard, eine Vergleichslösung, d. i. eine Lösung bekannter Konzentration des zu untersuchenden Stoffes, also eine 5 %ige HCl-Lösung mit bestimmten Porphyringehalt. Mit dieser Vergleichslösung wird auf gleiche Beleuchtung eingestellt. Der Porphyringehalt des untersuchten Harnes wird dann nach der Formel w. m/a berechnet, wobei w den Mittelwert der Porphyrinkonzentration in der Salzsäurelösung, m die Gesamtmenge der Salzsäurelösung im Meßkölbchen der Vergleichslösung und a die Menge des untersuchten Harnes darstellen. Nachdem zwischen Fluoreszenzintensität und Konzentration ein linearer Zusammenhang besteht, läßt sich für Intensität der Rotfluoreszenz, sowie für die Konzentrationsbreiten und den daraus sich ergebenden Porphyrinquantitäten in einer 5 %igen HCl-Lösung bei einer benutzten Schichtdicke von 10 mm eine Tabelle aufstellen. Auf Grund dieser Tabelle wurde in unserem Falle des öfteren der Porphyringehalt im Harn quantitativ genau bestimmt und es ergab sich bei verschiedenen Dermatosen ein gesteigerter Porphyringehalt von 0,01—0,02 mg bei Fluoreszenzintensitäten von 14—32,5 %.

Im folgenden soll nun näher auf die durchgeführten Urinuntersuchungen bei den einzelnen Hautkrankheiten, insbesondere auf die dabei gemachten Beobachtungen und erfolgten Ergebnisse eingegangen und die Krankheitsbilder sollen in den einzelnen Fällen genau beschrieben werden. Weitaus die meisten Harnversuche wurden an Ekzem-Kranken vorgenommen. Aber auch die verschiedensten anderen Dermatosen wurden in die Versuche mit hereinbezogen, wobei oft sehr Interessantes beobachtet wurde. Zunächst wollen wir nun die Ekzemfälle betrachten, bei denen wiederholt eine eindeutige Porphyrinurie nachgewiesen werden konnte.

I. Ekzem und Dermatitiden.

a) Chronische Formen.

Fall 1. 3. Dez. 1934. Christian S., Kaufmann aus Hof, 21 Jahre alt. Familienanamnese o. B. Patient bisher nie krank. Seit Juni 1934 Erkrankung an den Händen, später Ausbreitung aufs Gesicht. Knötchen- und Bläschenbildung, Juckreiz und Nässen. Therapie: Bor, Teer. Innere Organe o. B. Urin normal, keine Porphyrinurie.

Fall 2. 5. Dez. 1934. Peter B., 71 Jahre alt, Vater an Gehirnhautentzündung, Mutter an Magenleiden gestorben. Patient stets gesund. Seit 2 Jahren an beiden Unterarmen und am Kopf zeitweises Auftreten von Batzen. Seit 14 Tagen ein starkes Hautjucken am Abend im Gesicht, Hals und Extremitäten. Herz nach links verbreitet, sonstige Organe o. B. Der Urin des Patienten zeigt bei der Untersuchung eine minimal rötliche unscharf begrenzte, sehr schmale Zone, die wohl geringe Porphyrinurie annehmen läßt.

Fall 3. 6. Dez. 1934. Georg H., Landwirt aus Volkmannsreuth, 87 Jahre alt. Familienanamnese o. B. Patient leidet lediglich an Bronchialrheumatismus. Seit Sept. 1934 Cancroid an der linken Augenbraue, seit Dez. 1934 Juckreiz am ganzen Körper, sekundäre Ekzembildung an den Armen und Handrücken, Rücken und Brust. Sonstige Organe o. B.
Urin des Patienten ohne Veränderung.

Fall 4. 6. Dez. 1934. Friedrich S., 52 Jahre alt. Patient war bereits im Juli 1934 wegen eines Ulcus et Ekzema cruris, linksseitig in Behandlung. Heute weist das Ulcus in der Umgebung blau-rötlich verfärbte deutliche Knötchen- und Bläschenbildung auf. Innere Organe o. B.
Urin ohne Veränderung.

Fall 5. 7. Dez. 1934. Johann D., Elektromonteur aus Forchheim, 27 Jahre alt. Mutter an Lungentuberkulose gestorben, sonstige Familienanamnese o. B. Mit 4 Jahren hatte Patient bereits einen Ausschlag, der außerordentlich gebrannt haben soll. Seit Juli 1932 schuppige, juckende Hautstelle mit kleinen Bläschen, sich allmählich ausdehnend an rechter Fußsohlenseite, etwas vorher ein ähnlicher Herd an linker Handgelenksbeugefläche. Therapie: Teer 2 %ig, Lassarpaste. Innere Organe o B.
Der Urin deutet zweifellos auf geringe Porphyrinurie, wir sehen vor der Quarzlampe zwar einen schmalen Ring, der jedoch stark rot-fluoreszierend ist.

Fall 6. 10. Dez. 1934. Robert F., Maler aus Erlangen, 32 Jahre alt. In der Familie bisher kein Auftreten von Hautkrankheiten. Patient nie ernstlich krank gewesen. Er arbeitet mit Terpentin, Salmiakgeist und Schmierseife und ist seit Okt. 1925

an einem Gewerbeekzem des rechten III. Fingers erkrankt. 1930 ekzematöse Stellen auch an den Händen, Oberarmen und im Gesicht, dauernd recidivierend. Innere Organe o. B.

Urin ohne Veränderung.

Fall 7. 10. Dez. 1934. Ernst C., Arbeitsdienstwilliger aus Hindenburg, 21 Jahre alt. Familienanamnese o. B. Patient nie ernstlich krank. Seit Nov. 1934 an krustösem Kopfekzem erkrankt. Ursache der Ekzembildung: Kopfbedeckung und körperliche Anstrengung im Arbeitslager.

Urin ohne Veränderung.

Fall 8. 12. Dez. 1934. Karl H., Bäcker aus Neustadt, 18 Jahre alt. Familienanamnese o. B. Seit Okt. zeigte die Hand des Patienten rote, nässende Flecken mit starkem Juckreiz. Starkes Jucken besonders dann, wenn Patient ins Mehl oder ins Wasser langte: Gewerbeekzem. Innere Organe o. B.

Urin ohne Veränderung.

Fall 9. 12. Dez. 1934. Rudolf R., Drogistenlehrling aus Hersbruck, 15 Jahre alt. Familienanamnese o. B. Patient vom ersten bis fünften Lebensjahr Hautausschlag. Im Juli 1934 goß sich Patient Salzsäure über die linke Hand. Wunde heilte nicht, linke Handinnenfläche zeigt rötliche Verfärbung mit Knötchen- und Bläschenbildung.

Urin ohne Veränderung.

Fall 10. 18. Dez. 1934. Hans St., Korbmacher aus Koburg, 34 Jahre alt. Patient hatte als Kind bereits Masern, Scharlach, Englische Krankheit und Gelenkrheumatismus. Vor 9 Wochen Hautausschlag an linker Kinnseite mit Rötung und Nässen, Ausbreitung des impetiginisierten Ekzems über Wangen, Ohren, Hals und Nacken. Trichterbrust, systolisches Geräusch über der Herzspitze.

Urin ohne Veränderung.

Fall 11. 21. Dez. 1934. Georg T., Maurer aus Strößendorf, 54 Jahre alt Familienanamnese o. B. Frühere Krankheiten des Patienten: Masern und Lungenentzündung. Seit Aug. 1934 an einem chronischen Analekzem erkrankt. Innere Organe o. B.

Urin ohne Veränderung.

Fall 12. 21. Dez. 1934. Wilhelm H., Tischler aus Ludwigstadt, 50 Jahre alt. Familienanamnese o. B. 1931 verletzte Patient die Wade seines rechten Beines durch einen Nagel. Ausschlag, Ekzem am rechten Unterschenkel bedeckt mit bräunlich-schwarzen Krusten. Innere Organe o. B.

Urin ohne Veränderung.

Fall 13. 4. Jan. 1935. Josef S., Bauerskind, 7 Jahre alt. Mutter und Geschwister vollständig gesund, Vater hat ein juckendes Hautleiden. Seit dem 7. Lebensmonat hat das Kind

sein jetziges Hautleiden. Die Drüsen am ganzen Körper etwas angeschwollen. Hauptsächlich sind vom Ekzem die Extremitäten befallen, der Stamm ist frei. Die Unterschenkel sind gerötet und rauh, die Epidermis hebt sich in großen, weißlichen Schuppen ab, dazwischen finden sich diffuse, krustöse Effloreszenzen. Pyodermieherde oberhalb des Knies. Gleiche Veränderungen zeigen die beiden Arme vorwiegend an ihrer Streckseite. Das Gesicht zeigt beiderseits an der Wangengegend vor dem Ohr sowie auf dieses übergreifend Krustenbildungen von gelblichgrünlicher Färbung. Am Ansatz des Ohrläppchens beiderseits rhagadiforme Einrisse. Ebenso am behaarten Kopf krustöse Veränderungen Haut im Ganzen trocken, spröde und rissig. Therapie: Tumenolschüttelpuder. Innere Organe o. B. Patient hat eine sehr deutliche Porphyrinurie. Vor der Quarzlampe sehen wir einen schönen, breiten, rot-fluoreszierenden Ring. Auf die inneren Zusammenhänge dieser deutlichen Porphyrinurie bei dem beschriebenen Ekzem wird später noch nach der Aufstellung sämtlicher Versuche eingegangen.

Fall 14. 4. Jan. 1935. Johann B., Korbmacher aus Gehülz, 34 Jahre alt. Patient war nie krank. Vor einem halben Jahre zeigten sich rote Tüpfelchen am Arme, die Haut des Stammes rötete diffus, am ganzen Körper Knötchenbildungen, teils nässend, teils krustös: Ekzema universale partim crustosum.

Urin ohne Veränderung.

Fall 15. 4. Jan. 1935. Hans B. Patient kam in die Ambulanz am 3. Jan. 1935 mit einem krustösen, nässenden Kopfekzem.

Urin ohne Veränderung.

Fall 16. 5. Jan. 1935. Fritz D., Lackierer aus Weißenburg, 33 Jahre alt. Familienanamnese o. B. Vor 3 Jahren litt der Patient an einer starken Furunkulose, im Anschluß daran an einem universellen Ekzem, besonders an Ober-, Unterschenkel und Stamm. Innere Organe o. B.

Urin ohne Veränderung.

Fall 17. 5. Jan. 1935. Hermann D., Schüler aus Straubing, 7 Jahre alt. Familienanamnese o. B. Frühere Krankheiten des Patienten: linksseitiger Leisten- und Hodenbruch, Gehirnerschütterung. Seit 4 Jahren ein nässender, krustöser Ausschlag am Kopf, im Gesicht unter beiden Augen und eine Entzündung der Augenlider mit starkem Juckreiz. Die obersten Epidermisschichten heben sich in weißlichen, großen Lamellen ab, dazwischen finden sich vereinzelt flache, gelbliche Krüstchen. Die Ohren sind sehr spröde, teilweise Rhagadenbildung. Der Prozeß greift nur gering auf die anderen Körperpartien über. Aerztliche Behandlung blieb bisher immer erfolglos. Behandlung des krustösen Kopfekzems in der Klinik mit Tumenolpastenverbände, Schüttelpuder, Teer und Zinköl. Außer geringer Aufblähung des Leibes und einer Nabelbruchanlage, innere Organe o. B.

Der Urin zeigt bei der Porphyrinprobe zwar einen schmalen, jedoch tiefrot fluoreszierenden Ring, sodaß dieses Krankheitsbild ohne Zweifel mit einer Porphyrinurie einhergeht.

Fall 18. 17. Jan. 1935. Josef U., Packer aus Waismain, 30 Jahre alt. In der Familie noch keine Hautkrankheiten. Patient seit seinem 14. Lebensjahr an Ekzema hiemale erkrankt, zuerst an den Oberschenkeln, später an den Händen. Das Ekzem beruht wahrscheinlich auf hereditärer Grundlage. Innere Organe o. B.

Urin ist porphyrin-negativ.

Fall 19. 17. Jan. 1935. Christoph K., Schreiner aus Mistelfeld. Familienanamnese o. B. Seit einem Jahr Hautveränderung an der linken Wange, Rötung und Schuppung. Innere Organe o. B.

Urin ist porphyrin-negativ.

Fall 20. 17. Jan. 1935. Georg R., Schleifer aus Baiersdorf, 33 Jahre alt. Mutter an Magen-Ca gestorben. Seit August 1929 beim Patienten in der Nähe einer Unterschenkelschußnarbe rote Effloreszenzen, nässend und eitrig. Innere Organe o. B.

Urin ist porphyrin-negativ.

Fall 21. 21. Jan. 1935. Karl K., Schüler aus Neumarkt, 9 Jahre alt. Familienanamnese o. B. Patient hatte lediglich früher Masern, seit 5 Jahren Ekzem an der Innenhand, seit einem Jahre an der linken Fußsohle. Innere Organe o. B.

Urin ist porphyrin-negativ.

Fall 22. 21. Jan. 1935. Thomas R., Glasarbeiter aus Erlangen, 77 Jahre alt. Familienanamnese o. B. Patient war nie krank. Seit einem halben Jahre Ekzema genitale und Diabetes. Leib ist weich und adipös, Haut atrophisch.

Urin ist porphyrin-negativ.

Fall 23. 21. Jan. 1935. Georg E., Gasarbeiter aus Baiersdorf, 51 Jahre alt. Frühere Krankheiten: Diphtherie, Vater an Kehlkopfleiden, eine Schwester an Lungentuberkulose gestorben. Seit 1914 Erkrankung des Patienten an chronischen Ekzem. Innere Organe o. B.

Urin ist porphyrin-negativ.

Fall 24. 21. Jan. 1935. Josef S., Friseur aus Nürnberg, 35 Jahre alt. Vater hatte Malaria, Mutter Lungenentzündung. Patient hat seit 4 Wochen ein nässendes universelles Ekzem an Händen und Füßen. Intensive Rötung und stellenweise von der Epidermis entblößt. Ekzematöse Stellen an Streck- und Beugeseite der oberen und unteren Extremitäten. Behandlung: Moronalkompressen, Tumenolpaste und Zinköl.

Urin ist schwach porphyrin-positiv. Bei der Probe ein schmaler Ring mit geringem Rosa-Aufleuchten.

Fall 25. 22. Jan. 1935 Wolfgang M., Postschaffner aus Amberg, 44 Jahre alt. Familienanamnese o. B. Patient war

nie ernstlich krank. Seit 1924 Beginn des jetzigen chronischen Ekzems, erstmalig am Kopfe, später sich ausbreitend. Innere Organe o. B.

Urin ist porphyrin-negativ.

Fall 26. 22. Jan 1935 Hans B, Spinnereiarbeiter aus Bruck, 28 Jahre alt. Familienanamnese o. B. Mit 15 Jahren hatte Patient einen großen Furunkel am linken Daumen. Im Dez. 1934 erstmaliges Auftreten des jetzigen Hautleidens an einer pfennigstückgroßen Stelle unter dem linken Ohr. Rechtes Auge in Mitleidenschaft gezogen. Bisherige ärztliche Behandlung vergebens. Die Haut am Ohr mit kleineren und größeren Schüppchen bedeckt, unter denen sich rötliche, entzündliche Herde befinden. Rechtes Augenlid ist etwas geschwollen und weist ebenfalls Schuppung auf. Behandlung des Ekzems der Ohr- und Bartgegend mit Tumenolschüttelpuder. Innere Organ o.B.

Urin ist porphyrin-positiv. Breiter Ring mit starker Rotfluoreszenz sichtbar.

Fall 27. 22. Jan. 1935. Georg M., Hauptwachtmeister aus Pleystein, 39 Jahre alt. Familienanamnese o. B. Seit 1920 stark juckender Hautausschlag im Gesicht und am Hals. 1926 Furunkulose. Kopf- und Halsregion: Lichen Vidal. Außerdem Lymph- und Schilddrüsenverdickung.

Urin ist porphyrin-negativ.

Fall 28. 22. Jan. 1935. Frieda L., Kontoristin aus Regensburg, 15 Jahre alt. Familienanamnese o. B. Patientin bisher immer gesund gewesen. Vor 4 Jahren Rötung mit Bläschenbildung unter starkem Juckreiz an beiden Händen. Später auf der Stirne, dann im ganzen Gesicht, an den Händen, Ellbeugen und Brust. Die Haut ist trocken und spröde, zeigt Knötchen- und Schuppenbildung. Der ekzematöse Prozeß tritt nur in der Uebergangszeit von Herbst auf Winter auf. Behandlung dieses Lichen chron. Vidal: Teer 2 % ig, Talcum. Innere Organe o. B.

Der Urin zeigt einen mittleren, jedoch deutlich roten Ring an, also porphyrin-positiv.

Fall 29. 24. Jan. 1935. Andreas K., Landwirt aus Wilhelmsdorf, 53 Jahre alt. Familienanamnese o. B. Patient hatte lediglich 1910 eine Lungenentzündung. 1916 schwoll der rechte Unterschenkel an, später blau-rote Verfärbung Die Haut ist hart, rauh und stark verdickt. Ulcerabildung, eine Stelle ist von Epidermis frei und näßt: chronisches Ekzem am rechten Unterschenkel. Therapie: Moronalkompressen, Eichenrindenbäder. Innere Organe o. B.

Der Urin zeigt eine schöne Rotfluoreszenz mit einem breiten Streifen, einwandfreie Porphyrinurie.

Fall 30. 24 Jan. 1935. Peter D., Versicherungsinspektor aus Baiersdorf, 58 Jahre alt. Frühere Krankheiten des Patienten: Augenentzündung, Gelenkrheumatismus. Seit einem Jahr Furunkulose und Ekzem in der Analgegend. Innere Organe o. B.

Urin ist porphyrin-negativ.

Fall 31. 24. Jan. 1935. Martin R., Landwirt aus Frohnhof, 80 Jahre alt. Patient war nie ernstlich krank. Seit einem Vierteljahr Ulcus et Ekzema cruris. Thorax etwas fußförmig, über Herzspitze ein leichtes systolisches Geräusch.

Urin ist porphyrin-negativ.

Fall 32. 24. Jan. 1935. Andreas S., Schlosser aus Mangersreuth, 40 Jahre alt. Familienanamnese o. B Frühere Krankheiten des Patienten: Gehirnerschütterung, Blutvergiftung, Magenbeschwerden. Seit 6 Wochen phlegmonös ekzematöse Entzündung der linken Hand.

Urin ist porphyrin-negativ.

Fall 33. 5 Febr 1935. Hans G., 21 Jahre alt, aus Schönwald. Familienanamnese o. B. Patient hat seit seiner Geburt einen Ausschlag am ganzen Körper. Seit dem 8. Lebensjahr tritt der Ausschlag nur im Gesicht auf und zwar meist im Januar. Im Sommer frei. Betroffen sind von der Ekzema hiemale das ganze Gesicht, der behaarte Kopf, Nacken und Hals, also die unbedeckt gebliebenen Teile des Oberkörpers Die Haut zeigt an den Stellen diffuse Rötung und Knötchenbildung, gelblich kleinlamellige Borken und Schuppen. Innere Organe o. B Therapie: Bestrahlung mit Höhensonne, Moronal, Teer 2 % ig.

Urin ist stark porphyrin-positiv. Vor der Quarzlampe sehen wir einen sehr breiten Ring mit Rosa-Fluoreszenz.

Fall 34. 5. Febr. 1935. Ludwig F, Brauer aus Johannisthal, 39 Jahre alt. Familienanamnese o. B. Seit 4 Wochen Aufspringen der Haut an beiden Handrücken, an beiden Unterarmen, vorwiegend an der Streckseite. Haut ist sehr rauh und derb, dazwischen kleine rhagadiforme Veränderungen und Schuppung. Behandlung dieses chronischen Ekzems: Moronalkompressen und Tumenolpaste. Innere Organe o. B.

Urin zeigt einen schwachen roten Ring, also gering porphyrin-positiv.

Fall 35. 7. Febr. 1935. Kunigunde M., Hausangestellte aus Lauf, 27 Jahre alt Familienanamnese o. B. Frühere Krankheiten der Patientin: Englische Krankheit und Gelenkrheumatismus. Seit 1933 Ekzem am rechten Ohr, Ohrmuschel und deren Umgebung. Rötung, Bläschen, nässend und krustös. Im Winter weniger als im Sommer. Behandlung: Bestrahlung der Ohrmuschel. Innere Organe o. B.

Urin zeigt eine sehr deutliche Porphyrinurie Wir sehen einen breiten Ring mit rotem Aufleuchten Hier wurde der Porphyringehalt auch quantitativ errechnet und es wurden 0,013 mg % festgestellt.

Fall 36. 7. Febr. 1935. Rosa K., aus Dinkelsbühl, 22 Jahre alt. Familienanamnese o. B. Patientin hatte früher Gesichtsrose. Mit 3 Jahren hatte sie einen Ausschlag am behaarten Kopf. Hauterkrankung besonders stark im Herbst. Der ganze

Kopf besonders der vordere Schädel-Anteil ist von einer nahezu einzigen grün-gelben Kruste bedeckt. Der krankhafte Prozeß greift in letzter Zeit weiter auf beide Ohrmuschel und nähere Umgebung. Behandlung dieses krustösen Ekzems des ganzen Kopfes mit Tumenolpaste und Teer. Innere Organe o. B.

Urin ist schwach porphyrin-positiv. Ein schmaler Ring mit schwacher Verfärbung sichtbar.

Fall 37. 7. Febr. 1935. Anna S., aus Erlangen, 44 Jahre alt. Familienanamnese o. B. Frühere Krankheiten der Patientin: Magensenkung, Rachenkatarrh und Bindehautentzündung. Seit 1933 Jucken und Hautausschlag am rechten kleinen Finger. Ekzemherde weiter verbreitet über Hände, Hals, Brust, Nacken und Gesicht.

Urin ist porphyrin-negativ.

Fall 38. 7. Febr. 1935. Margareta K., aus Tennenlohe, 59 Jahre alt. 1906 war Patientin in der inneren Klinik wegen Tb. Vor zwei Jahren ambulante Behandlung wegen Ekzems in der linken Kniebeuge und später auch in der rechten, sowie seborrhoischer Ekzemherde am Rücken.

Urin ist porphyrin-negativ.

Fall 39. 7. Febr. 1935. Hedwig H., aus Strößendorf, 35 Jahre alt. Familienanamnese o. B. Zwei Geschwister haben Kopfekzem, mit 14 Jahren hatte Patientin bereits Ekzem im Gesicht. Seitdem ist die Erkrankung alle paar Jahre aufgetreten und zwar auf den ganzen Körper übergreifend: Universelles Ekzem.

Urin ist porphyrin-negativ.

Fall 40. 13. Febr. 1935. Wilhelm Z., 51 Jahre alt. Familienanamnese o. B. Seit Juni 1933 ist Patient am rechten Bein erkrankt: Ulcus et Ekzema cruris.

Urin ist porphyrin-negativ.

Fall 41. 13 Febr. 1935. Walburga U., aus Lichtenfels. 57 Jahre alt. Familienanamnese o. B. Patientin hat seit Okt. 1932 Ekzem der Ellenbeuge, Oberschenkel und Genitale.

Urin ist porphyrin-negativ.

Fall 42. 13. Febr. 1935. Anna R., aus Marloffstein, 24 Jahre alt. Eine Schwester hat eine ähnliche Erkrankung an den Händen. Patientin selbst hat seit Okt. 1932 aufspringende Hände mit stellenweiser Blasenbildung, etwa später auch an den Füßen: Tylotisches Ekzem an Händen und Füßen.

Urin ist porphyrin-negativ.

Fall 43. 6. März 1935, Emil H, Zögling aus Würzburg, 15 Jahre alt. Familienanamnese o. B. Patient hatte früher zweimal Masern und einen Ausschlag an den Füßen, später krustöses Kopfekzem.

Urin ist porphyrin-negativ.

Fall 44. 6. März 1935. Johann S., Fabrikarbeiter aus Neumühle, 27 Jahre alt. Patient war nie ernstlich krank. Vor zwei

Jahren Beginn einer Knötchenbildung am Rücken mit Eiterpusteln, später übergreifend auf Brust, Schultern und Oberarme. Chronisches Ekzem.

Urin ist porphyrin-negativ.

Fall 45. 11. März 1935. Johann H., Gehilfe aus Peilstein, 37 Jahre alt. Familienanamnese o. B. Patient hat seit 3 Jahren Rheumatismus, seit Januar 1935 Furunkulose mit krustösem Nackenekzem.

Urin ist porphyrin-negativ.

Fall 46. 11. März 1935. Michael F., Zimmermann aus Neumarkt, 43 Jahre alt. Familienanamnese o. B. Patient außer einer Gasvergiftung im Kriege nie ernstlich krank gewesen. Seit Okt. 1934: Furunkel, Pyodermien und später starkes Jucken und Brennen am ganzen Körper: universelle Dermatitis. Therapie; Alkoholverbände, Schwefelpaste. Innere Organe o. B.

Urin schwach porphyrin-positiv. Rötlicher, sehr schmaler Ring sichtbar.

Fall 47. 11. März 1935. Lorenz B., Straßenwärter aus Pleinfeld, 54 Jahre alt. Familienanamnese o. B. Seit 1919 hat Patient kleine Furunkel an beiden Unterschenkeln bis über die Kniescheiben hinauf. Zeitweise waren es sehr viele Follikulitiden, namentlich bei gewitter-schwüler Luft. Im Winter waren die Erscheinungen geringer, im Frühjahr bei wärmerer Witterung wieder zahlreicher. Der Zustand währte 15 Jahre lang. Am ganzen Körper eine universelle Dermatitis. Der behaarte Kopf ist stark mit gelben, derben Krusten bedeckt, auch sind die Ohren stark ergriffen. Die Haut der Ohren ist glänzend, gespannt, es bestehen krustöse Auflagerungen, die sich leicht abheben lassen. Ebenso sind Hals und Extremitäten befallen. Die Haut ist spröde, derb und kleienartig schuppend. Ein sehr langwieriger hartnäckigdr Prozeß. Therapie: Eichenrindenbäder, Tanninkompressen. Innere Organe o. B.

Der Urin zeigt ein schönes, purpurrotes Aufleuchten mit einer unscharfen, breiten, allmählich sich verlierenden Ringgrenze, also eine einwandfreie, deutliche Porphyrinurie.

Fall 48. 14. März 1935. Marie O., aus Gunzenhausen, 27 Jahre alt. Familienanamnese o. B. Patientin war bisher stets gesund. 1932 erstmaliges Auftreten von kleinen, roten, stark juckenden Knötchen an der Nase, fortschreitend auf das ganze Gesicht, konzentrierter an der Backenknochengegend, Nase und Orbitalrand, ferner Unterarme mit Händen, Unterschenkel mit Füßen: chronisches Ekzem des Gesichtes, alljährlich im Frühjahr auftretend. Nach Beendigung des Sommers schwand die Hauterkrankung immer wieder. Im Sommer traten an den beschriebenen Ekzemstellen noch kleine Bläschen auf mit starkem Juckreiz, die nach einer halben Stunde wieder verschwanden. Der Stamm blieb von dem Ekzem vollständig verschont, lediglich Gesicht und Extremitäten waren betroffen. Therapie: Schüttelpuder, Röntgenstrahlen. Innere Organe o. B.

Der Urin zeigt einen schönen breiten, rotleuchtenden Ring, eindeutige Porphyrinurie. Der Porphyringehalt wurde mit 0,02 mg% auch quantitativ festgestellt.

Fall 49. 8. April 1935. Georg F., Landwirt aus Röbersdorf, 26 Jahre alt. Familienanamnese o. B. Patient war bisher nur an Grippe erkrankt. Seit Nov. 1934 starkes Jucken am ganzen Rücken, Ausbreitung auf die Streckseiten der Arme und Beine, sowie auf den behaarten Kopf, Knötchenbildung und Fehlen der obersten Epidermisschichten. Die Haut ist dort derb und zeigt deutliche Fältelung: Dermatitis herpetiformis Duhring. Therapie: Innerlich Schwefelsäure, dann Teer 2%ig. Innere Organe o.B.

Der Urin des Patienten zeigt einen sehr breiten, stark rotfluoreszierenden Streifen, also einwandfreie Porphyrinurie. Quantitativ wurde der Porphyringehalt mit 0,023 mg% festgestellt.

Fall 50. 11. April 1935. Gottlob G., Altersrentner aus Schirndorf, 68 Jahre alt. Familienanamnese o. B. Patient nie ernstlich krank gewesen. Seit einem Jahr hat Patient ein starkes Hautjucken an den Extremitäten und in der Kopf- und Halsgegend. Rötung und Fältelung der Haut mit Kratzeffekten: Dermatitis. Therapie: Teer 2%ig, Tumenolschüttelpuder.

Der Urin ist porphyrin-positiv. Ein hell-rosa Ring, jedoch ziemlich breit.

Fall 51. 11. April 1935. Kunigunde H., aus Eichenbühl, 23 Jahre alt. Familienanamnese o. B. Patientin hatte lediglich früher Keuchhusten. Seit einem Jahre in beiden Axillae zahlreiche kirsch- bis taubeneigroße Furunkel, Nässen, Jucken und Brennen. Im Gesicht und in den Leistenbeugen ist die Haut besonders im Sommer wund mit Rötung und Schuppenbildung: Intertriginöses Ekzem. Innere Organe o. B.

Der Urin zeigt einen mittleren Ring mit Rosa-Fluoreszenz, deutliche Porphyrinurie.

Fall 52. 26. April 1935. Max H., Schlosser aus Mauten, 25 Jahre alt. Familienanamnese o. B. Patient hatte früher die Englische Krankheit und Grippe. Seit 1927 wurde die Haut spröde, unter starkem Juckreiz Knötchen- und Bläschenbildung an beiden Händen: Ekzem der Hände, häufig recidivierend. Rhagadiforme mit gelblichen Krusten und feinen Schuppen diffus auftretende Ekzemherde.

Der Urin zeigt einen breiten Ring mit starker Rot-Fluoreszenz, zweifellos deutlich Porphyrinurie. Als Porphyringehalt wurden 0,016 mg% festgestellt.

Fall 53. 26. April 1935. Hans S., Schlosser aus Oettingen, 60 Jahre alt. Familienanamnese o. B. Seit Weihnachten Anschwellung des Halses, dann Blasenbildung, später am ganzen Körper Rötung und Schuppung: universelle Dermatitis.

Urin ist porphyrin-negativ.

Fall 54. 29. April 1935. Hans F., Schreiner aus Kitzbühl, 20 Jahre alt. Familienanamnese o. B. Frühere Krankheiten

des Patienten: Masern, Mumps, Grippe. Vor einem Jahr Auftreten von Erscheinungen am rechten Fuß: chronisches Ekzem am rechten Unterschenkel. In der Umgebung ist die Haut weißgrau, klein-lamellös. Sie ist derb und grob gefältet. Therapie: Tumenolpaste, Moronalkompressen, Teer 2 % ig.

Der Urin ist stark porphyrin-positiv. Wir sehen einen sehr breiten Ring mit Rot-Fluoreszenz. Der Porphyringehalt beträgt hier 0,023 mg%.

Fall 55. 29. April 1935. Thomas W., Friseur aus Ziegelhütten. Mutter an Magen-Ca gestorben, sonstige Familienanamnese o. B. Patient hatte früher lediglich Lungenspitzenkatarrh. Seit 1933 Auftreten kleiner Pünktchen am Kinn und neben rechtem Mundwinkel. Verschlechterung und Ausdehnung in der übrigen Bartgegend: sycosiformes Ekzem. Therapie: Moronalkompressen, Tumenolpaste. Innere Organe o. B.

Der Urin zeigt mittleren Ring mit schönem roten Aufleuchten, deutliche Porphyrinurie.

Fall 56. 2. Mai 1935. Katharina M., aus Zichlheim, 32 Jahre alt. Familienanamnese o. B. Patientin war nie krank. Vor 3 Jahren erstmaliges Auftreten der Rötung und Bläschenbildung an Arm und Brust, später im Gesicht, sobald kleiderfreie Teile der Sonne ausgesetzt waren: Ekzema solare. Im Winter völliges Abheilen der Krankheit. Diese Lichtdermatose erstreckt sich von der Stirne über Oberlippe, Brust zu den Armen. Therapie: Tumenolpaste, Teer 2 % ig. Innere Organe o. B.

Der Urin zeigt einen mittleren, roten Ring, einwandfreie Porphyrinurie. Der Porphyringehalt beträgt hier 0,017 mg%.

Fall 57. 2. Mai 1935. Anna E. aus Erlangen, 50 Jahre alt. Gatte und Sohn wiederholt wegen Ekzem in Behandlung, Patientin selbst nie ernstlich erkrankt. 1934 wegen Erythrodermia exfoliativa in der Klinik. Seit März neue ekzematöse Erscheinungen im Gesicht, Hals und Arme, sowie ausgebreitete Dermatitis der beiden Axillae. Innere Organe o. B.

Der Urin ist stark porphyrin-positiv. Sehr breiter Ring mit Rot-Fluoreszenz. Als Porphyringehalt konnten wir 0,026 mg% feststellen.

Fall 58. 2. Mai 1935. Rosa A., aus Neustadt, 22 Jahre alt. Vater hat schon seit vielen Jahren Schuppenflechte. Patientin hatte bisher lediglich Scharlach. Als Mädchen hatte sie von Zeit zu Zeit einen Ausschlag an beiden Händen und Armen, immer im Sommer und Herbst besonders dann, wenn sie der Sonne ausgesetzt war, oder, wenn es sehr kalt war. Vor einem Jahr Ausschlag plötzlich am ganzen Körper, besonders an den Armen, gleichzeitig Verminderung des Sehvermögens und Haarausfall. Die ekzematösen Erscheinungen sind im Gesicht und am Hals, psoriaforme Herde besonders an den Streckseiten der Extremitäten: Psoriaformes Ekzem. Therapie: Tumenolpaste, Teer 2 % ig. Innere Organe o. B.

Der Urin deutet einen mittleren, rosa-leuchtenden Streifen an, also porphyrin-positiv.

Fall 59. 2. Mai 1935. Lina H., aus Königshofen, 30 Jahre alt. Familienanamnese o. B. Frühere Krankheiten der Patientin: Scharlach und Mumps. Seit Januar starkes Jucken und Knötchenbildung am linken Daumen, später an den Fingern, Händen und Unterarmen: Dermatitis beider Hände. Innere Organe o. B.

Der Urin deutet einen rosa-leuchtenden Ring an, zweifellos schwache Porphyrinurie.

Fall 60. 2. Mai 1935. Else M., aus Fürth, 19 Jahre alt. Familienanamnese o. B. Patientin hatte lediglick Masern. Mit 10 Jahren zum erstenmal Ekzem, seitdem öfters, besonders immer wieder im Frühjahr. Lokalisation: Rechte Schulter, rechter Oberschenkel, Gesicht und Arme. Schon öfters in klinischer Behandlung. Jetzt wieder intensiv gerötete, stellenweise mit dicken, gelben Krusten bedeckte Krankheitsfläche, Schuppenbildung, hauptsächlich im Gesicht und an den Extremitäten, außerdem Entzündung der Augenlider: universelle Dermatitis. Therapie: Eichenrindenbäder, Lassarpaste. Am Herzen ein systolisches Geräusch, sonst alle Organe o. B.

Der Urin zeigt einen mittleren, rosa-leuchtenden Ring, also Porphyrinurie.

Fall 61. 15. Mai 1935. Josef L, Lackierer aus Sassanfahrt, 33 Jahre alt. Familienanamnese o. B. Patient war nie krank. Seit Weihnachten Beginn einer eitrigen Bläschenbildung an der linken Handinnenfläche, Uebergreifen auf die rechte Hand, dann auf die ganzen Hände. Später starke Hautveränderungen an beiden oberen Extremitäten vor allem an den Streckseiten der Unterarme. Rötung, sowie derbe und spröde Beschaffenheit der Haut: Ekzem. Innere Organe o. B.

Der Urin zeigt einen breiten Ring mit rosa-violetter Fluoreszenz, deutliche Porphyrinurie.

Fall 62. 15. Mai 1935. Käthe B., aus Langenzenn, 22 Jahre alt. Familienanamnese o B. Seit 3 Jahren krankhafte Erscheinungen in der rechten Ellbeuge in Form kleiner, juckender und nässender Herde. Auftreten besonders im Frühjahr, plötzliche Ausbreitung der Affekte über den ganzen Körper, insbesondere Extremitäten: Dermatitis universalis. Therapie: Zinkschüttelpuder und Alkohol 30 %. Innere Organe o. B.

Der Urin deutet einen sehr breiten, rosa-leuchtenden Ring an, einwandfreie Porphyrinurie.

b) Akute Formen.

Fall 1. 7. Febr. 1935. Katharina Ph., aus Deckeldorf, 57 Jahre alt. Familienanamnese o. B. Patienten noch nie krank gewesen. 1934 Auftreten von krustösen, linsengroßen Herden am linken Ohr. 8 Tage später auch am behaarten Kopf und

dann im Gesicht. Ebenfalls sind beide Beine und Hände von dem Prozeß ergriffen. Innere Organe o. B. Behandlung des akuten, krustösen Ekzems des Kopfes und Gesichtes mit Zinköl und Moronalkompressen.

Der Urin zeigt vor der Quarzlampe bei der Porphyrinprobe einen sehr breiten Ring mit tiefroter Fluoreszenz, also eine sehr deutliche Porphyrinurie. Den Porphyringehalt konnten wir mit 0,02 mg% feststellen.

Fall 2. 5. April 1935. Walter L., aus Neustadt, 3 Jahre alt. Vater an Lungenentzündung gestorben, Mutter Ausschlag während der Gravidität. Kind war immer gesund. Der Ausschlag besteht seit 4 Wochen mit kleineren Herden auf dem Kopf. Aerztliche Behandlung blieb erfolglos. Am Hinterkopf stark nässende und ekzematöse Stellen, später auch an den Vorderamen und unteren Extremitäten. Behandlung des akuten Ekzems mit 2 %igen Borumschlägen und Tumenolschüttelpuder. Innere Organe o. B.

Urin ist porphyrin-positiv. Schmaler roter Ring, also minimale Porphyrinurie.

Fall 3. 26. April 1935. Hans H., Metzger aus Gößweinstein, 23 Jahre alt. Familienanamnese o. B. Patient hatte früher lediglich eine Blutvergiftung. Vor 3 Wochen entstand am Mittelfinger der linken Hand eine Bläschenbildung mit starker Rötung und starkem Juckreiz. Dann übergreifend auf Hände und Arme: akutes Ekzem der Hände und Unterarme.

Urin ist porphyrin-negativ.

Fall 4. 2. Mai 1935. Margarete O., aus Erlangen, 64 Jahre alt. Familienanamnese o. B. 1932 wegen starkem Juckreiz an Genitale und Ausschlag am Oberschenkel in ambulanter Behandlung. Seit April dieses Jahres plötzlich akutes Ekzem des Gesichtes und Halses. Therapie: Tanninkompressen. Zinköl. Innere Organe o. B.

Der Urin deutet einen schmalen, rosa-leuchtenden Ring an, also schwach porphyrin-positiv.

II. Porphyrinproben bei anderen Hautkrankheiten.

Lichen ruber verrucosus.

22. Jan. 1935. Josef B., Elektriker aus Kirchenlaibach, 27 Jahre alt. Familienanamnese o. B. Vor einem halben Jahr rote Flecken zuerst am rechten Innenfuß, dann links und später an den Außenseiten beider Füße. Therapie: Spirocid und 2 %iger Teer. Innere Organe o. B.

Urin ist porphyrin-negativ.

Lichen chron. disseminatus.

8. April 1935. Josef K., Zimmermann aus Rothenstadt, 66 Jahre alt. Familienanamnese o. B. 1888 hatte Patient

während seiner Militärzeit einen Hautausschlag am Bauch. Sonst nie krank gewesen. Seit 4 Jahren Knötchenbildung an den Oberschenkeln, später am Rücken und ganzem Körper. Innere Organe o. B.

Urin ist porphyrin-negativ.

Psoriasis.

Fall 1. 8. Jan 1935. Hans E., Fabrikarbeiter aus Schönwald, 32 Jahre alt. Bisher war Patient nie hautkrank. Seit Dezember 1934 Psoriasis, besonders am rechten Ellbogengelenk und an den Knieen. Innere Organe o. B.

Urin ist porphyrin-negativ.

Fall 2. 8. Jan. 1935. Georg Z., Bauarbeiter aus Cadolzburg, 31 Jahre alt. Vor zwei Jahren erstmals Hautausschlag, später Schuppenherde am behaarten Kopf, Rückseiten der Oberarme, Brust und Rücken: Psoriasis nummularis.

Urin ist porphyrin-negativ.

Fall 3. 21. Jan. 1935. Oskar M., Lagerist aus Spechtsbrunn, 41 Jahre alt. Familienanamnese o. B. Patient arbeitete 1918 mit Brüniersäure, daraufhin Veränderungen an den Handballen. Später grau-weißliche schuppende Herde an beiden Handinnenflächen und Fußsohlen: Psoriasis palmaris et plantaris.

Urin ist porphyrin-negativ.

Fall 4. 22. Januar 1935. Michael D., Maurer aus Kühberg, 26 Jahre alt. Familienanamnese o. B. Patient nie krank gewesen. Seit einem halben Jahr erstmalige Veränderung am Handrücken, Schwellung, Rötung und Schuppung. Etwas später treten Veränderungen im Gesicht auf, an den Augenlidern, dann Brennen der Augen und Kopfschmerzen. Dasselbe Krankheitsbild bald darauf an den Händen und Füßen. Innere Organe o. B. Behandlung der Psoriasisstellen mit Cignolinzinkpaste $^1/_{10}$ %, Augensalbe für die Augen.

Urin ist porphyrin-positiv. Mittlerer Ring mit Rot-Fluoreszenz.

Fall 5. 22. Jan. 1935. Josef St., Lagerist aus Schönwald, 32 Jahre alt. Seit 1934 Hautausschlag an den Schienbeinen, Knieen und Ellbogengelenken: Psoriasis nummularis.

Urin ist porphyrin-negativ.

Fall 6. 24. Jan. 1935. Hans S, Friseur aus Ansbach, 34 Jahre alt. Keine Hautkrankheiten bisher in der Familie. Patient hatte früher Masern und Darmkatarrh. 1925 erstmaliges Auftreten der Psoriasisherde am behaarten Kopf und an den Ellenbogen, später auch am Fuß. Therapie: Am Körper $^1/_4$ % ige, am Kopf $^1/_{20}$ % ige Cignolinzinkpaste. Innere Organe o. B.

Der Urin zeigt einen mittleren Ring mit schöner Rot-Fluoreszenz, also deutliche Porphyrinurie.

Fall 7. 5. Febr. 1935. Kurt M., Arbeiter aus Steinwiesen, 25 Jahre alt. Familienanamnese o. B. Patient war nie krank.

1930 begann das Hautleiden an der Brust mit stecknadelkopfgroßen Bläschen, später Psoriasisherde an den Streckseiten der Extremitäten, an der Stirnhaargrenze und am behaarten Kopf. Innere Organe o. B.

Der Urin zeigt einen breiten, rosa-leuchtenden Ring, zweifellos Porphyrinurie.

Fall 8. 7. Febr. 1935. Margarete H., aus Höfen, 21 Jahre alt. Familienanamnese o. B. Seit 1934 über den ganzem Körper pfennig- bis talergroße Flecke, diffus verstreut mit feiner perlmutterglanzartiger Schuppung: Psoriasis vulgaris. Innere Organe o. B.

Der Urin zeigt bei der Porphyrinprobe eine schwache Andeutung eines Fluoreszenzstreifens, also minimalen Porphyringehalt.

Fall 9. 6. März 1935. Andreas K., Fabrikarbeiter aus Nordhalben, 38 Jahre alt. Familienanamnese o. B. Patient leidet seit Dezember 1934 an einer Psoriasis, von der Kopf und Gesicht frei sind.

Urin ist porphyrin-negativ.

Fall 10. 11. März 1935. Georg L., 44 Jahre alt. Patient war bereits wiederholt seit 1930 in der Klinik. Die beiden Ellenbogen, Gesäßhälften und die Kniescheiben zeigen handtellergroße Herde. Ebenso Stellen am Nacken, in den Ohrmuscheln und an der Haargrenze gegen die Wangen. Die Haut ist gerötet, diffus begrenzt und mit weißen Schuppen bedeckt: Psoriasis vulgaris. Therapie: Lassarpaste. Innere Organe o. B.

Urin ist porphyrin-positiv. Deutlicher, breiter, hellrosa Ring, einwandfreie Porphyrinurie.

Fall 11. 11. März 1935. Hans Z., 31 Jahre alt. Patient war bereits wiederholt in der Klinik. Ueber den ganzen Körper finden sich verstreut derbe linsen- bis handflächengroße Psoriasisherde.

Urin ist porphyrin-negativ.

Fall 12. 26. April 1935. Karl F., Fabrikarbeiter aus Marlesreuth, 22 Jahre alt. Familienanamnese o. B. Seit Weihnachten zuerst an der Außenseite des rechten Beines eine scharf begrenzte und gerötete Stelle. Später Uebergreifen auf die Streckseiten der Extremitäten, grau-weißliche Schuppenbildung, scharf begrenzte über das Hautniveau hervorragende Herde mit Fältelung: Psoriasis vulgaris. Therapie: Dreuw, $^1/_4$ %ige Cignolizinkpaste. Innere Organe o. B.

Der Urin zeigt einen äußerst breiten, roten Fluoreszenzstreifen: einwandfreie Porphyrinurie. Der Porphyringehalt beläuft sich auf 0,025 mg%.

Fall 13. 13. Mai 1935. Hans M., Arbeiter aus Markt-Redwitz, 38 Jahre alt. Familienanamnese o. B. Patient war nie ernstlich krank. Vor 6 Jahren begann an den Händen und Ellbogen eine Schuppenflechte, verschwand wieder ganz, bis

vor einem halben Jahr: erneute Schuppung am Knie, Gesäß, Arme, Rücken und Brust. Innere Organe o. B.

Der Urin zeigt einen sehr breiten Ring mit Rosa-Fluoreszenz, deutliche Porphyrinurie. Der Porphyringehalt beträgt 0,024 mg%.

Fall 14. 15. Mai 1935. Emil F., Hilfsarbeiter aus Küps, 45 Jahre alt. Eltern sind unbekannt. Patient hatte nach dem Krieg eine Furunkulose. Seit kurzer Zeit bemerkte Patient ein Jucken an linker Kinnseite, später Eiterbläschen, weißlich-graue Schuppung: Psoriasis. Innere Organe o. B.

Urin ist porphyrin-negativ.

Fall 15. 15. Mai 1935. Franz B., Färber aus Markt-Redwitz, 27 Jahre alt. Familienanamnese o. B. Patient hatte früher nur Lungenentzündung. Seit 1928 leidet er an Psoriasis vulgaris. Die Herde befanden sich damals erbsengroß, hauptsächlich am behaarten Kopf und im Gesicht. Jetzt wiederum Auftreten von pfennigstückgroßen Psoriasisherden an Stirnhaar und Nackengrenze, Schläfen- und Ohrgegend, Extremitäten. Therapie: Dreuw und Spirocid. Innere Organe o. B.

Der Urin zeigt einen sehr breiten, hellrosa-aufleuchtenden Ring, einwandfreie Porphyrinurie. Der Porphyringehalt beträgt 0,019 mg%.

Fall 16. 15. Mai 1935. Johann H., Korbmacher aus Markgraitz, 55 Jahre alt. Familienanamnese o. B. Patient hatte 1919 einen Ausschlag zwischen den Fingern beider Hände, 1925 Ausbreitung des Ausschlages über den ganzen Körper, 1933 wegen Psoriasis vulgaris in der Klinik. Jetzt wiederum schwerste Veränderungen beider Hände und Vorderarme, derbe, weiße, schuppende Plaques überall auch unter dem Kinn, am behaarten Kopf, Schläfengegend und Ohrmuscheln. Innere Organe o. B.

Der Urin zeigt einen mittleren Streifen mit Rosa-Fluoreszenz, also Porphyrinurie.

Fall 17. 15. Mai 1935. Josef H., Reichsbahnassistent aus Steinbach, 59 Jahre alt. Familienanamnese o. B. Patient leidet seit 15 Jahren an aufgesprungenen Händen. 1930 Ausschlag an der linken Hand und an den Zehen beider Füße. Die gerötete und derbe Haut greift teilweise schuppend auf den ganzen Körper über: zuerst Psoriasis vulgaris und dann ausgebreitetes Ekzem. Jetzt exsudative Psoriasis, lokalisiert: Rücken, Brust, Arme, Hände, Gesicht, Kopf, besonderes Bartbereich. Innere Organe o. B.

Der Urin zeigt breiten Ring mit Hellrosa-Fluoreszenz, deutliche Porphyrinurie.

Sycosis vulgaris.

Fall 1. 5. Febr. 1935. Ludwig D., Porzellanarbeiter aus Miesbrunn, 32 Jahre alt. Familienanamnese o. B. Patient hat seit 1931 eine erbsengroße Stelle an der Oberlippe, kleine eitrige Bläschen und eitrige Borken. Später auch Unterlippe und

das ganze Kinn betroffen; Therapie: Moronalkompressen und Schwefelschüttelpuder. Innere Organe o. B.

Der Urin zeigt einen deutlichen roten Streifen. Der Porphyringehalt beläuft sich auf 0,013 mg%, einwandfreie Porphyrinurie.

Fall 2. 7. Febr. 1935. Friedrich A., Waldarbeiter aus Hohenaltheim, 34 Jahre alt. Familienanamnese o. B. Patient hatte vor 2 Jahren erstmalig eine Blase am Kinn, die sich bald darauf mit Eiter füllte. Späteres Uebergreifen auf rechte und linke Kinnpartie. Innere Organe o. B.

Der Urin zeigt einen sehr breiten und stark rot-fluoreszierenden Ring, deutliche Porphyrinurie. Quantitativ konnten wir einen Porphyringehalt von 0,018 mg% feststellen.

Lupus erythematodes.

Pall 1. 21. Dez. 1934. Georg S., Maurer aus Hartmannshof, 47 Jahre alt. Patient hatte lediglich früher Masern. 1918 zum erstenmal Hautausschlag an rechter Kinnseite, dann im Gesicht, wechselnd im Frühjahr und Herbst stärker. Dann am rechten und linken äußeren Augenwinkel geröteter Herd mit fester, weißlicher Schuppenbildung. Narbig-atrophische Herde an beiden Wangenseiten. Haut zeigt Pigmentmangel. Aehnliche Veränderungen an beiden Handrücken. Therapie: Auruprotasin. Innere Organe o. B.

Urin ist stark porphyrin-positiv. Schöner breiter Ring mit purpurroter Fluoreszenz sichtbar.

Fall 2. 8. Jan. 1935. Eva K., aus Berg, 35 Jahre alt. Familienanamnese o. B. Patientin ist zum wiederholten Male in der Klinik. Ueber der Nase und seitlich von ihr ist die Haut fleckig, weiß-rötlich verfärbt, teils trocken, teils feucht-krustös. Innere Organe o. B.

Urin deutet einen schwachen Ring an, also minimal porphyrin-positiv.

Fall 3. 2 Mai 1935. Regina H., aus Ansbach, 29 Jahre alt. Patientin hatte früher Gesichtsrose und Scharlach. 1926 Knötchenbildung an linker Wange und Nasenrücken, 1928 an Ohrmuscheln und an den Fingern, 1929 bereits in der Klinik wegen Lupus erythematodes. Seit April wieder altes Krankheitsbild an Ohrmuschel, Wangen, Finger und Unterschenkel. Therapie: Spirocid, Kohlensäureschnee und Kaustik. Innere Organe o. B.

Der Urin zeigt einen mittleren, rotleuchtenden Ring, deutliche Porphyrinurie.

Lupus vulgaris.

Fall 1. 26. April 1935. Anton H., Dienstknecht aus Pietenfeld, 27 Jahre alt Patient neigt zur Furunkulose. Vor 8 Jahren Beginn des Ausschlages in der Gegend der rechten oberen Augenbraue ohne Juckreiz.

Urin ist porphyrin-negativ.

Fall 2. 29. April 1935. Ignaz V., Gürtler aus Neugrün, 27 Jahre alt. Familienanamnese o. B. Patient war nie ernstlich krank. Seit 1932 rote Hautprominenzen, besonders auf der linken Wange und unter dem linken Auge, häufig Recidivbildung: Lupus vulgaris faciei. Innere Organe o. B.

Der Urin zeigt einen breiten, rötlich aufleuchtenden Ring, einwandfreie Porphyrinurie. Den Porphyringehalt stellten wir mit 0,017 mg% fest.

Pruritus senilis.

13. Febr 1935. Georg S., Eisenbahnoberschaffner aus Höfen, 76 Jahre alt, Familienanamnese o. B. Patient nie ernstlich krank gewesen. Vor 11 Jahren begann die Erkrankung mit starkem Jucken am ganzen Körper. Therapie: Eichenrindenbäder, Tumenolschüttelpuder. Innere Organe o. B.

Der Urin zeigt einen mittleren, schönen purpuroten Ring, zweifellos Porphyrinurie.

Acne conglobata.

5. Febr. 1935. Peter K., Maurer aus Monnigen, 31 Jahre alt. Seit etwa 2 bis 3 Jahren zahlreiche Furunkelbildungen am Hals, Nacken und Rücken. Stecknadelkopfgroße Narben, rund und scharf begrenzt, dazwischen gerötete Herde. Im Gesicht nur in der rechten Nasenfalte und an der linken Kinnseite Narbenbildung.

Urin ist porphyrin-negativ.

Impetigo contagiosa streptogenes.

Fall 1. 13. Febr. 1935. Konrad H., aus Kalchreuth, 5 Jahre alt. Familienanamnese o. B. Seit 1934 hat das Kind kleine Bläschen am Kopf, nässend. Später an beiden Ohren, Gesicht sowie am behaarten Kopf in diffuser Aussaat dicke, grau-braune Krusten. Therapie: Schwefelpaste, Terpichin.

Urin ist porphyrin-negativ.

Fall 2. 15. April 1935. Betty L., aus Erlangen, 16 Jahre alt. Im Februar während einer Grippeerkrankung Auftreten der gelbbraunen Krusten auf geröteter Haut, auf beiden Wangen.

Urin ist porphyrin-negativ.

Fall 3. 15. April 1935. Friedrich S., Zögling aus Rummelsberg, 13 Jahre alt. Familienanamnese o. B. Patient hatte früher einen Ausschlag an der Brust. Seit einigen Tagen: Ausschlag im Gesicht, Pustelchen am rechten Auge, später über den ganzen Nasenrücken und der Oberlippe.

Urin ist porphyrin-negativ.

Trichophytia profunda.

29. April 1935. Rudolf R., aus Erlangen, 9 Jahre alt. Vor 3 Wochen kleine Flecken auf den behaarten Kopf in der Ge-

gend des linken Scheitelbeines, ein mit einzelnen Krusten besetzter, entzündlicher, kreisrunder Herd.

Urin ist porphyrin-negativ.

Folliculitis des Nackens und Hinterkopfes.

13. Mai 1935. Martin R., Kontorist aus Kulmbach, 66 Jahre alt. Familienanamnese o. B. Seit 1934 kleine Bläschenbildung am Hinterkopfgebiet. Allmählich erweitert: Am Hinterkopf und am Nacken ist die Kopfhaut leicht entzündlich gerötet, linsengroße, pustulöse, mit Eiter gefüllte Effloreszenzen an die Haarfollikel gebunden. Innere Organe o. B.

Der Urin zeigt mittleren, stark rot leuchtenden Ring, deutliche Porphyrinurie.

Atypische Pityrasis rosea.

2. Mai 1935. Anna H, aus Tennenlohe, 41 Jahre alt. Familienanamnese o. B. Frühere Krankheiten der Patientin: Halsentzündung, Darmkatarrh. Vor 14 Tagen starkes Jucken und Brennen auf der Brust, Rumpf und Extremitäten. Knötchenbildung, aus denen sich Blut entleerte. Therapie: Borkompressen 2 %, Zinköl. Innere Organe o. B

Der Urin zeigt die Andeutung eines Fluoreszenzstreifens, also schwach porphyrin-positiv.

Wenn wir nun diese Versuche und deren Ergebnisse überblicken, so können wir noch einmal kurz folgende Zusammenstellung geben. Von den hundert Dermatosen wurde bei 38, also nahezu 40 %, einwandfreie Porphyrinurie nachgewiesen, bei 12 war ein minimaler Porphyringehalt vorhanden, während alle übrigen Krankheiten auf die Porphyrinprobe nicht ansprachen. Im einzelnen verteilen sich die Ergebnisse folgendermaßen: Von den 62 chronischen Ekzemformen waren 21, von den 4 akuten war eine von einwandfreier Porphyrinurie begleitet. Unter den Ekzemfällen finden sich 2 Lichen Vidal-Fälle, von denen einer porphyrin-positiv, und 8 Dermatitiden, von denen 5 positiv sind, von 17 Psoriasisfällen wurde bei 9 eindeutige Porphyrinurie nachgewiesen Außerdem machten wir die Porphyrinproben bei 3 Lupus erythematodes, bei 1 Lupus vulgaris faciei, bei 2 Sycosis vulgaris, 1 Pruritus senilis und 1 Folliculitis des Hinterkopfes und Nackens. Bei all diesen Krankheitsbildern konnten wir Porphyrinurie beobachten. Auffallend ist zunächst, daß Porphyrin nur bei bestimmten Krankheitsformen auftritt, so z. B. von den Ekzemfällen meist nur bei den klimatisch, durch die Witterung und durch das Licht bedingten, wie Ekzema hiemale bzw. solare. Weiterhin ist die Lokalisation der Ekzemherde in Betracht zu ziehen, nämlich meist nur sind die kleiderfreien, den Lichtstrahlen ausgesetzten Körperstellen wie Gesicht und hier besonders Nase, Ohren und Augenränder, wobei oft eine

Entzündung der Augenlider, Haarausfall und rhagadiforme Veränderungen an den Ohrmuscheln mit einhergehen, ferner Hals und Extremitäten von den Krankheitsprozeß betroffen. Besonders sei von den Ekzemfällen auf Nr.: 33, 35, 51 bis 62, verwiesen. Ebenso aber verhält es sich bei den anderen porphyrin-positiven Krankheitsfällen. So wiesen wir bei Psoriasis häufig eine deutliche Porphyrinurie nach. Auch hier sind die Krankheitsherde mit Vorliebe auf kleiderfreie, den Lichtstrahlen zugängliche Körperstellen beschränkt. Die Haut zeigt regelmäßig eine Fältelung sowie derbe und spröde Beschaffenheit mit Schuppung. Es ist weiterhin interessant, daß wir Porphyrinurie bei Sycosis vulgaris und bei Lupus erythematodes vorgefunden haben. Vielleicht können wir diese Krankheitsbilder von einem gemeinsamen Gesichtspunkt aus betrachten. Sie können aetiologisch wohl alle klimatisch, durch die Witterung, durch Wärme bzw. Kälte, durch Feuchtigkeit bzw. Trockenheit der Luft bedingt und vom Licht entsprechend mit beeinflußt sein. Es handelt sich also bei diesen Dermatosen, bei denen wir Porphyrinurie nachweisen konnten, meist um Hautveränderungen, die weniger auf einen Erreger als Infektionsquelle zurückzuführen sind, sondern die neben der Disposition des einzelnen Organismus einen auslösenden Faktor, sei es exogen oder endogen, beanspruchen. Es dürfte demnach der Zusammenhang zwischen den Dermatosen und der Porphyrinurie folgendermaßen geklärt sein. Die pathologische Vermehrung des Porphyrins im Organismus macht die Haut äußerst lichtempfindlich. Das Licht nun, die Witterung, Temperatur, die Winter- oder Sommersonne lösen auf der Haut die Entzündungsformen aus und so entsteht, je nachdem ob das Wichtigste in diesem Falle, nämlich die individuelle Disposition im Organismus vorhanden ist, die betreffende typische Hauterkrankung, wie das Ekzem, Psoriasis oder Lupus erythematodes. Für diese Erklärung sprechen verschiedene Gründe. Einmal konnten wir die schönsten Beispiele deutlicher Porphyrinurie bei den ausgesprochenen Lichtdermatosen wahrnehmen, dann sprechen auch die Prädilektionsstellen gerade der porphyrin-positiven Hauterkrankungen dafür Schließlich haben wir genug porphyrin-negative Fälle unter den Versuchen, gerade wieder unter den Ekzemfällen. Ekzeme, die auf ganz anderen Ursachen beruhen, z. B. Gewerbeekzeme usw. reagierten überhaupt nicht auf die Porphyrinprobe. Dann machten wir aber auch noch absichtlich die Versuche bei verschiedenen anderen Krankheiten wie Lichen ruber verrucosus, Lupus vulgaris, Acne conglobata und Impedigo contagiosa streptogenes, die mit Licht weiter nicht zusammenhängen. Dabei fand sich keine Spur von Porphyrin. Umgekehrt aber haben wir viele schöne porphyrin-positive Fälle bei hautkranken Patienten jeden Alters und Geschlechtes, wobei die Hautveränderungen ohne bekannte Ursache plötzlich an bestimmten, den Lichtstrahlen ausgesetzten Körperstellen auf-

traten, hartnäckig und häufig bei bestimmter Witterung recidivierend und sicherlich klimatisch beeinflußt sowie von der Lichtquelle ausgelöst. Um restlos hier den ganzen Zusammenhang der Porphyrinurie bei Hautkrankheiten verstehen zu können, muß jetzt noch geklärt werden, wie es überhaupt zu Porphyrinurie, zur Vermehrung des Porphyrins kommt, des Sensibilisators der Haut, der die primäre Ursache bildet für die beschriebenen Krankheitsbilder. Wie bereits eingangs erwähnt wurde, handelt es sich bei der Porphyrinurie um das Koproporphyrin, aus dem erst sekundär das Uroporphyrin gebildet wird. Nun fragt es sich, woher das Koproporphyrin, das wir als ein normales Stoffwechselprodukt bereits kennengelernt haben, stammt. Wenn wir die alten englischen Arbeiten nachsehen, insbesondere die Arbeit von Mac Munn, erhalten wir auch hierüber Auskunft. Mac Munn hat festgestellt, daß im Muskel ein von Hämoglobin verschiedener Farbstoff, der von ihm Myohämatin bezeichnet wurde, vorkommt. Dieses Myohämatin unterscheidet sich spektroskopisch vom Hämoglobin. Mac Munn erhielt durch Behandlung seines Myohämatins mit konzentrierter Schwefelsäure ein Porphyrin, das er für identisch mit Hämatoporphyrin hielt. Es unterliegt jedoch keinem Zweifel, daß hier das Koproporphyrin vorliegt. Die große Verschiedenheit in der Konstitution von Uro- und Koproporphyrin einerseits, den Blutfarbstoffporphyrinen andererseits, ferner die Tatsache, daß Fischer bei Fäulnis von Blutfarbstoff stets nur Kämmerer's Porphyrin erhielt, während er bei Fäulnis von Fleisch und Organen daneben immer Koproporphyrin beobachtete, ließen Fischer annehmen, daß das Koproporphyrin sich nicht vom gewöhnlichen Blutfarbstoff ableitet, sondern in Beziehung stehe zu einem zweiten hypothetischen Blutfarbstoff, den er Muskelhämin oder Hämin B nannte. Es gelang ihm auch diese Koprohämin chemisch darzustellen. Dieser zweite Farbstoff kommt neben dem gewöhnlichen Farbstoff in geringerer Menge in den Muskeln vor. Das normale Porphyrin entsteht also zweifellos durch Zerfall des Myohämatins, das man vielleicht zweckmäßiger als Myohämoglobin bezeichnet. Es ergibt sich nun die Frage, was wohl aus der Eiweißkomponente des Myohämoglobins wird. Diese Eiweißkomponente des Hämoglobins B wird in den braunen Harnstoff umgewandelt, der der Porphyrinausscheidung im Harne parallel geht, bei der Porphyrinurie zur Beobachtuug gelangt und der dazu dient, die Lichtgiftigkeit des Uroporphyrins zu vermindern. Aus einer neueren Untersuchung von Weiß geht hervor, daß die Ausscheidung des braunen Farbstoffes in direktem Zusammenhang zum Erscheinen des Porphyrins stehe. Analytisch ist dieser Farbstoff, der als ein Eiweißabbauprodukt aufzufassen ist, dem gewöhnlichen Harnfarbstoff sehr ähnlich. So rückt die Porphyrinurie in ein ganz anderes Licht. Wir müssen nämlich zwei Hämoglobine unterscheiden, das gewöhnliche Hämoglobin, das in Bilirubin

umgewandelt wird, wobei keine Porphyrine auftreten und das Muskelhämoglobin, das ständig in geringer Menge zu Koproporphyrin abgebaut wird und als solches dann im Harn und im Stuhl erscheint. Durch Einfluß von Giften wird nun dieser normale Prozeß in erheblichem Maße gesteigert, ganz ähnlich wie bei der Hefegärung, wo das normalerweise entstehende Glyzerin durch Zusatz von Sulfit eine gewaltige Vermehrung erfährt. So müssen wir annehmen, daß bei der Porphyrinurie das auslösende Moment eine noch unbekannte Giftsubstanz ist, die die Erkrankung bewirkt. Die Porphyrinurie ergreift also den Eiweißstoffwechsel mit. Durch die Einwirkung von Giftstoffen erfolgt nun primär ein vermehrter Zerfall des Myohämoglobins zum Harnfarbstoff und Koproporphyrin. Letzteres besitzt sehr schlechte Ausscheidungsmöglichkeiten; daher setzt ein neuer Prozeß ein, nämlich eine Karboxylierung. Das Koproporphyrin, das nur drei Karboxylgruppen enthält, wird mit vier weiteren Karboxylgruppen versehen und erhält so ideale Ausscheidungsmöglichkeiten, wird jedoch intensiv lichtgiftig und verursacht so zweifellos die Krankheitsbilder an der Haut. Die Karboxylierung erfolgt sehr wahrscheinlich in der Niere. Diese Ansicht wird gestützt durch Fischer's Resultat der Blutuntersuchung bei dem Porphyrinuriker Petry. Bei diesem wurde im Serum eindeutig Koproporphyrin spektroskopisch und durch physikalische Eigenschaften nachgewiesen. In Hinsicht auf die beiden nebeneinander bestehenden Hämoglobine, die in der Konstitution in Bezug auf die färbende Komponente verschieden sind trotz gemeinsamer Beziehungen, können wir von Dualismus sprechen, analog wie beim Chlorophyll mit zwei verschiedenen Reihen von Porphyrinen. Nach Fischer sind diese beiden Reihen andererseits wieder verbunden durch das Aetioporphyrin Willstätter's, das dieser durch Abbau von Hämin wie auch von Chlorophyll darstellen konnte. Da Fischer ferner einwandfrei Koproporphyrin in der Hefe feststellen konnte, wodurch übrigens zum ersten Male die Bildung eines tierischen Porphyrins durch die Pflanzenzellen nachgewiesen wurde, nahm er an, daß die Kopro-Reihe die phylogenetisch ältere sei. Möglicherweise sei sogar die Hefe das Bindeglied zwischen Pflanzen- und Tierreich. Das Koproporphyrin stelle dann den Grundstoff dar, von dem aus die weitere Synthese einerseits zum Blattfarbstoff, andererseits zum Blutfarbstoff verlaufe. Normalerweise hat die Kopro-Reihe beim Menschen nur wenig Bedeutung. Die Vermehrung der physiologisch ganz geringfügigen Uroporphyrinausscheidung bei der Porphyrinurie sieht Fischer als eine atavistische Erscheinung an, die durch irgendwelche Gifte analog der Sulfonal- und Trional-Vergiftung hervorgerufen wird. Die folgende Zeichnung soll noch einmal eine übersichtliche Darstellung dieser Verhältnisse geben. Hierbei bedeuten die ausgezogenen Linien, daß die betreffenden Stoffe chemisch ineinander überführt werden, die gestrichelten Linien, daß dies noch nicht gelungen ist. Diese

letzteren Beziehungen sind jedoch einigermaßen sicher. Hypothetische Verhältnisse werden durch Fragezeichen angedeutet.

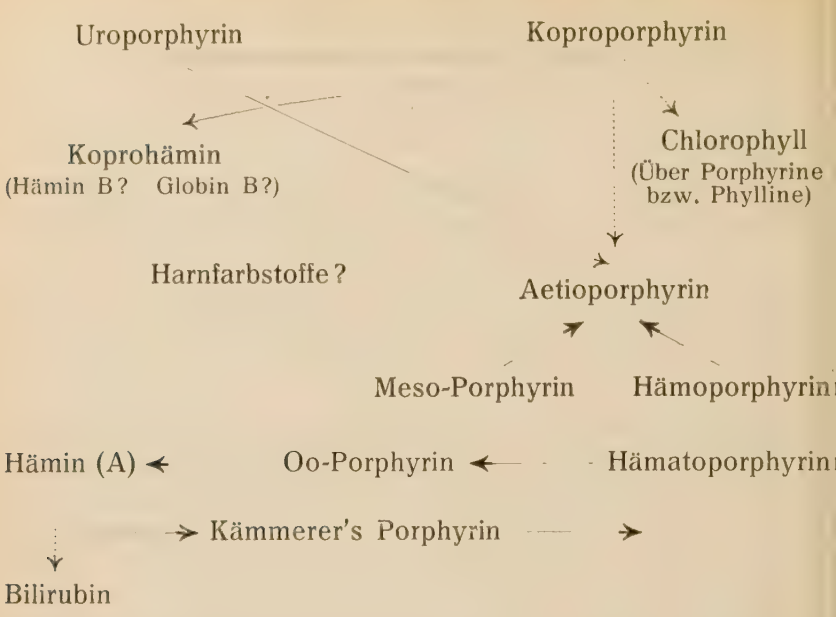

Die ausgesprochene Sensibilisierung gegen Licht durch Uro- und Koproporphyrin stellte Fischer bei weißen Mäusen fest. Somit dürfte auch das Wesentliche der Porphyrinurie deutlich dargelegt sein. Wir haben in der vorliegenden Arbeit vor allem dazu beizutragen gesucht einer alle diesbezüglichen Krankheitsbilder umfassenden Anschauung über die Wirkung der Porphyrine näher zu kommen, was klinisch bestimmt von größtem Interesse sein dürfte. Wohl ist es sicherlich anzunehmen, daß neben der sensibilisierenden Wirkung noch andere Momente eine wichtige Rolle spielen. Denn die Porphyrine besitzen ja auch im Dunkeln eine gewisse Giftigkeit. Doch ist es klar, daß nur ein sicher im Körper nachgewiesener Sensibilisator an alle Lichtwirkungen denken läßt. Es ist zu wünschen und es würde sich bestimmt sehr lohnen, die Porphyrinurie klinisch noch viel mehr zu berücksichtigen und die Porphyrinproben noch viel häufiger und allgemeiner anzustellen, als es bisher geschah. Denn ohne Zweifel können noch viele andere Krankheitsbilder und zwar nicht nur auf rein dermatologischem Gebiete mit einer, wenn auch geringen Porphyrinurie in Einklang gebracht werden. Vielleicht kann dann die Beurteilung der Porphyrinurie dem Kliniker gute Dienste leisten, indem sie künftig zu diagnostischen und besonders therapeutischen Zwecken mit herangezogen wird. Auch kommen wir der Aetiologie verschiedener Krankheiten durch die Porphyrinurie näher. Manches

Krankheitsbild, von dem seiner Entstehung nach noch nichts bekannt war, können wir aetiologisch besser erklären und verstehen, wenn wir bei ihm gleichzeitig vermehrte Porphyrinausscheidung festgestellt haben. So kann uns die Porphyrinurie ein wichtiger Indikator sein. Dann können wir fernerhin auch diese hartnäckigen, häufig recidivierenden und der bisherigen ärztlichen Kunst trotzenden Krankheitsformen, die gleichzeitig mit einer Porphyrinurie einhergehen, ganz anders bekämpfen und therapeutisch beeinflussen. Denn in erster Linie müssen wir wohl bei solchen Krankheiten daran denken, Schutzmaßnahmen gegen die schädigende Sensibilisierung zu treffen. In Betracht kämen da wohl vor allem Eiweißstoffe und zwar Serumeiweiß. Fischer hat schon die Umwandlung des Farbstoffes in die nicht sensibilisierenden Leuko-Verbindungen erwogen So wird die Porphyrinurie in Zukunft klinisch bestimmt noch eine größere Rolle spielen.

Zusammenfassung.

Eine kurze Uebersicht soll hier noch einmal auf das Wertvolle und Wichtige in der vorliegenden Arbeit hinweisen. Zunächst haben wir versucht über die Porphyrine allgemein und insbesondere über ihren chemischen Aufbau Aufschluß zu geben. Dabei haben wir gesehen, wie sehr man sich schon seit Jahren mit Porphyrinen und Porphyrinurie beschäftigt hatte. Fischer verdient wohl an erster Stelle unter den vielen Porphyrin-Forschern genannt zu werden. Ihm verdanken wir vor allem die Entdeckung der Tatsache, daß von den drei im menschlichen Organismus vorkommenden Porphyrinen, wie Kämmerer's-Uro- und Koproporphyrin, für die Porphyrinurie lediglich die letzten beiden in Frage kommen. Es ist im Anschluß daran genau dargelegt worden, nach welchen Krankheitsbildern es nachgewiesenermaßen zur Porphyrinurie kommt. Wir vermissen in der Literatur bis jetzt die Durchführung der Porphyrinversuche bei Hautkrankheiten und einen etwaigen Aufschluß über den inneren Zusammenhang zwischen bestimmten Dermatosen und dem Porphyrin. Indem wir bequeme und gerade für den Kliniker deshalb gut geeignete Methoden angeben um sowohl einen qualitativen wie quantitativen sicheren Porphyrinnachweis im Harn durchzuführen, sind im weiteren Teil der Arbeit die Ergebnisse dieser Porphyrinproben bei 100 Hautkranken von der Erlanger Universitäts-Hautklinik festgehalten, wobei auch die Krankheitsbilder etwas näher beschrieben worden sind. Zu den porphyrin-positiven Dermatosen gehören außer bestimmten Ekzemformen, Psoriasis vulgaris, Lupus erythematodes und Sycosis vulgaris. Zu beachten sind dabei Lokalisation der Krankheitsherde und die Beschaffenheit der Hautveränderungen selbst. Die Krankheitsherde befinden sich meist nur im Gesicht und an den Extremitäten, also an den kleiderfreien, dem Licht ausge-

setzten Körperstellen. Die Haut ist stets gefältet, derb, spröd, schuppig und manchmal rhagadiform verändert. Dies und die vielen porphyrin-negativen Ergebnisse bei anderen zum Vergleich herangezogenen Dermatosen lassen uns zu dem Schlusse kommen, daß die betreffenden Hauterkrankungen, die mit einer Porphyrinurie einhergehen, klimatisch durch Wärme und Kälte sowie durch die Lichtstrahlen mit beeinflußt sind. Im folgenden versuchen wir noch den inneren Zusammenhang zwischen den Dermatosen und der Porphyrinurie zu klären. Primär ist wohl das im Organismus pathologisch vermehrte Porphyrin als die Ursache der Krankheitsbilder an der Haut anzusprechen, wenngleich man auch umgekehrt die pathologische Vermehrung des Porphyrins als die sekundäre Folge der äußeren Hautveränderungen ansehen könnte. Das Porphyrin macht die Haut lichtempfindlich und so entstehen je nach der individuellen Disposition die typischen Hauterkrankungen. Endlich versuchen wir auch die letzte hier offene Frage zu beantworten, nämlich wie es überhaupt zur pathologischen Vermehrung des Porphyrins kommt. Das Uroporphyrin wird erst sekundär aus dem Koproporphyrin gebildet. Letzteres wird bereits normalerweise aus dem Muskelhämoglobin in geringer Menge ständig gebildet. Durch Giftstoffe erfolgt ein vermehrter Zerfall des Myohämoglobins zum Koproporphyrin. Dadurch, daß Koproporphyrin noch eine Karboxylierung durchmacht, erhält es zwar ideale Ausscheidungsmöglichkeiten, wird jedoch intensiv lichtgiftig und verursacht so zweifellos die Hauterkrankungen. Zum Schluß weisen wir noch einmal auf die klinische Bedeutung der Porphyrinurie hin, indem wir die verschiedenen neuen Gesichtspunkte betonen, auf die uns die Beurteilung der Porphyrinurie bringt. Kommen wir mit Rücksicht auf die begleitende Porphyrinurie wohl der Diagnose und der Aetiologie manchen Krankheitsbildes näher, so gibt uns die Porphyrinurie vielleicht auch einen Wink für therapeutische Maßnahmen, die wir bei solchen Fällen wohl immer in erster Linie gegen die schädigende Sensibilisierung zu treffen haben.

Wohl kann diese Arbeit noch lange nicht als ein auf diesem Gebiete allumfassendes, erschöpfendes und abgeschlossenes Unternehmen angesehen werden. Jedenfalls ist der Versuch gemacht worden eine gewisse Orientierung zu geben nnd damit grundlegende, mit der Porphyrinurie verknüpfte Fragen zu erörtern.

An dieser Stelle möchte ich mir erlauben, Herrn

Professor Dr. Dietel

für die Ueberlassung der Arbeit, die tatkräftige Förderung derselben, sowie die Durchsicht und Uebernahme des Referates meinen ergebensten Dank auszusprechen. Ferner möchte ich auch Herrn

Dr. Höcker

für seine freundlichen Anregungen verbindlichst danken.

Mein Dank gilt auch Herrn Präparator Strattner für seine liebenswürdige Unterstützung bei der Durchführung der Porphyrinversuche.

Literatur

Fischer: Neuere Methode der Isolierung und des Nachweises von Porphyrin. Handbuch der biologischen Arbeitsmethoden. 1926.

— Ueber Porphyrinurie und natürliche Porphyrine. M. med. Wschft. 1923.

Fischer und Schneller: Ueber exogene Porphyrinurie, Hoppe Seylers Z. 130, 1923.

Fischer und Zerweck: Ueber Koproporphyrin im Harn und Serum unter normalen u. pathologischen Bedingungen, Hoppe S. Z. 115, 1921.

Fink: Naturwissenschaft, Ztsch. f. physiol. Chem. 18. Jhrg.

Günther: Die Hämatoporphyrinurie, D. Arch. klin. med. 105, 1911.

Hammarsten: Ueber Hämatoporphyrin im Harn. Skand. Arch. Physiol. 3/1892.

Handbuch der Normalen u. Pathol. Physiologie, IV. u. VI. Bd.

Hijmans v. d. Bergh u. W. Grotepaß: Porphyrinämie ohne Porphyrinurie, klin. Wschrft. 12, 1933.

Hausmann: Ueber die sensibilisierende Wirkung des Hämatoporphyrins. Strahlentherp. II, 1913.

Holland u. Schürmeyer: Beitrag zur Klinik der Porphyrie und Hinweis auf eine einf. Nachweis-Meth. d. Porphyrins i. Urin. Klin. Wschrft. 11, 1932.

Langenecker: Zur Fluoreszenz-Beobachtung bei den Porphyrinen. Hoppe S. Z. 115, 1911.

Salkowski: Ueber Vorkommen und Nachweis von Hämatoporphyrin im Harn, Hoppe S. Z. 15, 1891.

Schlayer: Ueber den Chemismus der Porphyrinbildung und die Konstitution des Hämins. Diss. a. d. T. H. Stuttgart 1927.

Schumm: Ueber die natürlichen Porphyrine, Hoppe S. Z. 126, 1923.

— Die spektrochemische Analyse natürlicher organischer Farbstoffe 1927.

Schreuß u. Carrie: Klinische Wochenschrift 22, 1931.

Weißbecker: Sensibilisierende Wirkung der Porphyrine gegenüber Licht- und Röntgenstrahlen. Med. Diss. 1925, München.

Technik der Porphyrinversuche:

Brugsch: Zum qualitativen Porphyrinnachweis im Harn. Münchn. med. Wschr. 81, Jahrg. N. 40.

Fikentscher: Quantitative Porphyrinbestimmung mit dem Stufenphotometer. Biochem. Z. 249, 1932.

Lebenslauf

Ich, Helmut Wendelstein, wurde am 18. Juli 1913 zu Wilhelmshaven, als Sohn des Kapitänleutnants a. D. K. E. Wendelstein geboren. Nach vierjährigem Besuch der Volksschule trat ich in das Humanistische Gymnasium zu Ettal ein, später besuchte ich dann das Neue Gymnasium zu Bamberg, woselbst ich die Reife erlangte. Dem Studium der Medizin und der Zahnheilkunde widmete ich mich zunächst in Kiel, München, Graz und dann in Erlangen.

Die zahnärztliche Vorprüfung bestand ich in Kiel, die ärztliche in Erlangen, wo ich im Herbst 1935 das zahnärztliche Staatsexamen ablegte.